小鼠宫颈活及灭活HSV-2感染时局部组织与脱落细胞的形态学特征

满延高、陈敏诲、胡丽萍、雷森林、陈红斌

（湖北医学院病毒研究所细胞生物室，武汉）

提　要

本实验将活及灭活单纯疱疹Ⅱ型病毒（HSV-2）接种于小鼠宫颈处，然后连续取宫颈组织及脱落细胞，行巴氏、H-E及免疫荧光染色，光镜观察，旨在为HSV-2感染的防治研究提供病理组织学诊断依据及更为理想的动物模型。

本实验发现，活病毒组可出现以下病变；1. 细胞肿胀，体积增大；2. 多核巨细胞形成；3. 核内出现嗜酸性包涵体；4. 核仁、染色质呈粗颗粒状或块状，甚至融解；5. 细胞固缩、融解或气球样变；6. 宫颈、阴道上皮出现疱疹；7. 病变细胞内出现HSV-2的特异性抗原。

灭活病毒组的变化与上述基本类似，但有以下区别；1. 病变出现晚，但持续时间长；2. 白细胞浸润现象极明显；3. 细胞坏死现象少见，多核细胞甚多，并可见一些细胞聚集成花瓣或豆芽状，细胞之间有丝状或带状胞质桥相连。

对照组无上述改变。

对本试验的意义及灭活病毒引起细胞病变等问题进行了讨论。

1966—1973年，Naib等报道了人宫颈单纯疱疹Ⅱ型病毒（HSV-2）感染时，局部组织与脱落细胞的形态学特征，并推测，阴部HSV-2感染可能与宫颈癌的发生有关[1]。目前，已有许多证据支持这一推论[2-7]。

为了深入研究HSV-2感染与宫颈癌发生的关系及进行实验性防治，多年来，许多学者作了大量工作，力图建立完善的HSV-2感染的动物模型。Nahmias，Lukás等曾分别报道，雌性恒河猴及豚鼠阴部感染HSV-2后，其病程转归、细胞及组织学特征等均与人之相应感染类似[8,9]。但由于以上动物价格较贵，且不便实验处理及观察，故未能广泛应用。小白鼠虽已被广泛用于HSV-2与宫颈癌病理发生的关系的实验研究，陈敏诲、满延高、Wentz等已建立了较为理想的实验性小鼠宫颈癌模型[4-6]。然而，关于小鼠阴部

本稿于1986年3月27日收到

© 1994-2008 China Academic Journal Electronic Publishing House. All rights reserved. http://www.cnki.net

HSV-2感染时的早期生物学变化及其与人、恒河猴、豚鼠之相应变化的异同点等问题，目前尚未深入研究。国外虽有少数几篇报道，但结果不一，且均无系统的形态学图片[10, 11]；国内至今尚未见这方面的报道。

本实验将已知病毒接种于小鼠阴道内，随后连续取材，动态观察，旨在为HSV-2感染的实验性防治提供系统的形态学诊断指标及更为理想的动物模型。同时，鉴于陈敏诲等报道，灭活HSV-2较活HSV-2有更强的诱发小鼠宫颈和/或阴道癌的能力[12]，本实验对比观察二者对小鼠宫颈及阴道的早期影响，旨在为进一步探讨病毒致癌变的机理提供一些形态证据。

材料与方法

一、病毒：

HSV-2_{333}株，来自美国宾夕法尼亚大学F.Rapp教授实验室。将病毒按常规方法接种于原代兔婴肾单层细胞中，待75%以上的细胞出现细胞病变时，快速冻融3次，低速离心（1500r/m）15分钟，取上清置低温冰箱中备用。

灭活病毒的制备：将5毫升病毒悬液倒入直径6厘米的平皿中，紫外灯下照射（46尔格／平方毫米／秒）6分钟。照射时，每间隔1分钟，轻轻摇动平皿约10秒钟。照射前，病毒效价为10^6TCID$_{50}$／毫升，照射后，按常规方法接种于兔婴肾单层细胞中，培养细胞72小时内不出现细胞病变。

二、正常细胞悬液：

培养细胞不接种病毒，余同活病毒的制备。

三、动物分组及接种：

取昆明种、两月龄的健康雌性处女小白鼠70只，随机分为A、B、C三组。A、B组各30只，C组10只，分组置铁笼中喂养，饲以标准方块饲料与自来水。实验前一周，每隔天取宫颈脱落细胞涂片（共四次），巴氏及荧光抗体染色（方法见下述），光镜观察，以判断有无自发性HSV-2感染。一周后，各组处理如下：

A组：将绿豆大小的无菌棉球浸入效价为10^6 TCID$_{50}$／毫升的病毒悬液中，用无齿眼科镊夹持棉球，塞入小鼠阴道内，直抵宫颈处。每粒棉球含病毒悬液约0.05毫升，每鼠1粒。

B组：按与A组相同的方法塞入浸透灭活病毒悬液的棉球。

C组：按与A组相同的方法塞入浸透正常细胞悬液的棉球。

四、脱落细胞的收集：

塞入棉球后第12小时、1～14天，分别取无菌、光滑的小竹签塞入小鼠宫颈外口处，轻轻旋转、搔刮，将刮取物均匀涂于洁净的普通及有孔载片上，丙酮固定10分钟。

© 1994-2008 China Academic Journal Electronic Publishing House. All rights reserved. http://www.cnki.net

五、组织切片：

塞入棉球后第12小时、1、2、3、7、10、14天，分别取A组4只动物处死，完整取出子宫、阴道，冰冻切片机上切成厚约5～6微米的切片，平整贴于普通及有孔载片上，丙酮固定10分钟。

六、单克隆荧光抗体及荧光染色：

荧光抗体来自美国Syva公司。荧光染色主要步骤如下：

1．取A组各期涂片与切片，B组第3、7、10、14天及C组1、7、14、天之涂片，将抗体液滴加于上述标本表面，并使之完全复盖标本。

2．将标本置湿盒中，37℃孵育30分钟。

3．取出标本，蒸馏水洗约10秒钟。

4．滴加适量缓冲磷酸甘油于标本表面，盖片封固，荧光镜下观察。

七、巴氏及H-E染色：

按常规进行[13]。

八、判断标准：

荧光染色的判断参照陈敏诲的报道[2]；巴氏及HE染色的判断参照Naib, Nahmias, Lukás及Wilbanks等的报道[1,8,9,14,]。

实验结果

一、A组（活病毒组）：

（一）、脱落细胞：

病毒接种12小时后，部分细胞变大，变圆，体积可较正常细胞大数倍（图1）。24小时后，此种细胞的数目明显增加，并逐渐出现下述改变：

1．部分细胞体积巨大（可为正常细胞的十余倍），外形不规则，胞内含数个，甚至十几个细胞核，胞核界限清晰，着色均匀（图2、3）。

2．核仁体积增大，着色较淡（图4），随后逐渐变为颗粒状或块状，乃至融解、消失（图5）。

3．染色质呈细小的颗粒状，均匀散在分布，着色淡（图6），随后逐渐聚集成粗大、深染、分布不均匀的颗粒状或块状物质，细胞核外观呈蜂窝状（图7）；或移往周边，靠近核膜，细胞核呈空泡状（图8）。

4．细胞核内出现单个、粗糙、深染的嗜酸性小体—包涵体（图9）。

5．部分感染细胞固缩或融解，成为大小不等、形状不一、着色不匀的颗粒状或块状物质（图10）；部分感染细胞胞内有形成份融解、消失，但细胞膜完整，外观似膨大的气球（图11）。

© 1994-2008 China Academic Journal Electronic Publishing House. All rights reserved. http://www.cnki.net

6. 大量白细胞（以中性白细胞为主）聚集于感染细胞周围，有的甚至呈花环状包绕病变细胞（图12）或进入病变细胞内（图13）。

上述变化感染后第3～4天最为明显，10天后逐渐减轻，第14天趋于正常。

（二）、组织切片：

病毒接种12小时后，阴道、颈管上皮部分表层细胞变大、变圆、连接松散。24小时后，上述病变更为明显，同时，在阴道、宫颈外口上皮的表层及棘细胞层中，可见一些双核及体积巨大的多核细胞(图14)；鳞状上皮的基底细胞及部分腺上皮细胞增生活跃。

病毒接种3天后，阴道及颈管上皮明显增厚，在部分动物中，基底细胞显著增生，形成乳头状或腺样细胞团，突入固有膜中；在上皮的表层，常可见数量及大小不等的局灶性隆起与凹陷，隆起及凹陷的周边，主要为变性的上皮细胞，隆起及凹陷的中心，可见大量坏死的上皮细胞与中性白细胞。宫腔、颈管及阴道腔内也可见大量中性白细胞与淋巴细胞（图15）。

上述变化的转归及细胞内的形态学改变等均与脱落细胞同。

（三）、荧光抗体染色：

病毒接种12小时后，涂片及切片中少数细胞呈阳性反应，随着时间的推移，阳性细胞的数量增加，第3、4天达最高峰。切片中，阳性细胞可见于宫颈、阴道上皮的全层，但以表层为多，疱疹处最甚（图16、17）。感染后第10天，阳性细胞数减少，但感染后第14天，仍可见一定数量的阳性细胞。

二、B组（灭活病毒组）：

脱落细胞的病理变化与荧光染色结果与A组基本类似，但有以下区别：

1. 病变出现晚（感染后三天方出现），但持续时间长（10天后仍很明显）。

2. 中性白细胞围绕上皮感染细胞的现象更明显，白细胞的数目更多（图18）。

3. 细胞坏死、融解现象较少见，多核细胞数目较多，并可见一些细胞聚集成花瓣状或豆芽状，细胞之间有丝状或带状胞质桥相连（图19、20）。

三、C组（正常细胞悬液组）：

无A、B组所见的病理改变，荧光染色阴性。

病毒接种前的结果同C组。

讨　论

Wilbanks等曾报道了人宫颈培养细胞感染HSV-2后的形态学特征[14]；Naib，Kaufman，Nahmias，Lukás等曾分别报道了人、恒河猴、豚鼠阴部HSV-2感染后的临床转归及形态学特征[1, 15, 8, 9,]。本实验之所见与上述报道基本一致，且经免疫荧光法证实，感染细胞内含有HSV-2的特异性抗原，从而进一步证实了该病毒的致细胞病变作用及感染细胞的病理形态学特征。由于小白鼠价廉易得，饲养方便、便于实验处理及观察，故以其作为研究HSV-2感染的实验动物，似较恒河猴、豚鼠等大动物更为理想。

巴氏及H-E染色方法简便，结果可靠，因而已成为宫颈癌普查及早期诊断的主要手段，但至今尚未见用于诊断HSV-2感染的报道。这可能与我国对HSV-2与宫颈癌关系的

© 1994-2008 China Academic Journal Electronic Publishing House. All rights reserved. http://www.cnki.net

研究起步晚，人们对此病毒的危害及感染细胞的形态学缺乏深入了解有关。据此，作者希望本试验提供的大量形态学图片能对这一课题的研究有所帮助。

Rapp等曾报道，适当剂量的紫外线照射，可破坏该病毒的增殖性基因，因而其致宿主细胞病变的作用丧失或大大减弱[16 17]。但本实验发现，灭活病毒与活病毒引起的变化基本类似。究其原因，可能有二：1.灭活不完全；2.小鼠体内存在使病毒复活的因子。本实验还发现，灭活病毒组细胞坏死、融解现象较少见，但多核细胞较多见，白细胞浸润现象也更为明显。并可见一些细胞聚集成花瓣或豆芽状，细胞之间有丝状或带状胞质桥相连。这一现象究竟是细胞融合的起始，还是分裂的终末，抑或制片时人工所致，尚待进一步研究。

有关这方面的研究仍在继续进行。

参 考 文 献

[1] Naib, Z.M.et al., 1973.Cancer Res.33:1452.
[2] 陈敏诲等，1979，中华肿瘤杂志 1(4):255.
[3] Rapp, F.and Duff, R.,1973.Cancer Res.33:1527.
[4] 陈敏诲等，1980，实验生物学报13(3):273。
[5] 满延高、陈敏诲，1985，细胞生物学杂志 7(3):110。
[6] Wentz, W.B.et al.1981.Cancer, 48:1783.
[7] Chen Min-hui.et al., 1983.Vaccine, 1:13.
[8] Nahmias, A.J.et al., 1971.Science, 171:297.
[9] Lukàs, B., et al.,1974.Arch.Gesamte Virusforsch, 44:153.
[10] Nahmias, A.J.et al., 1967.Pediatr Res, 1:209.
[11] Haruhiko, N. et al., 1980.Biken Journal, 23:169.
[12] Chen Min-hui, et al., 1985.Herpes virus and virus chemotherapy, 191.
[13] 天津医学院，1973，阴道细胞学图谱，天津人民出版社。
[14] Wilbanks, G.D. et al., 1970.Acta Gytol, 14:538
[15] Kaufman, R.H. et al.,1973.Cancer Res.33:1446.
[16] Rapp,F. et al.,1978,Arch. Virology, 56:77.
[17] Ross, L.J.N. et al., 1972, J.Gen.Virol, 16:299.

© 1994-2008 China Academic Journal Electronic Publishing House. All rights reserved. http://www.cnki.net

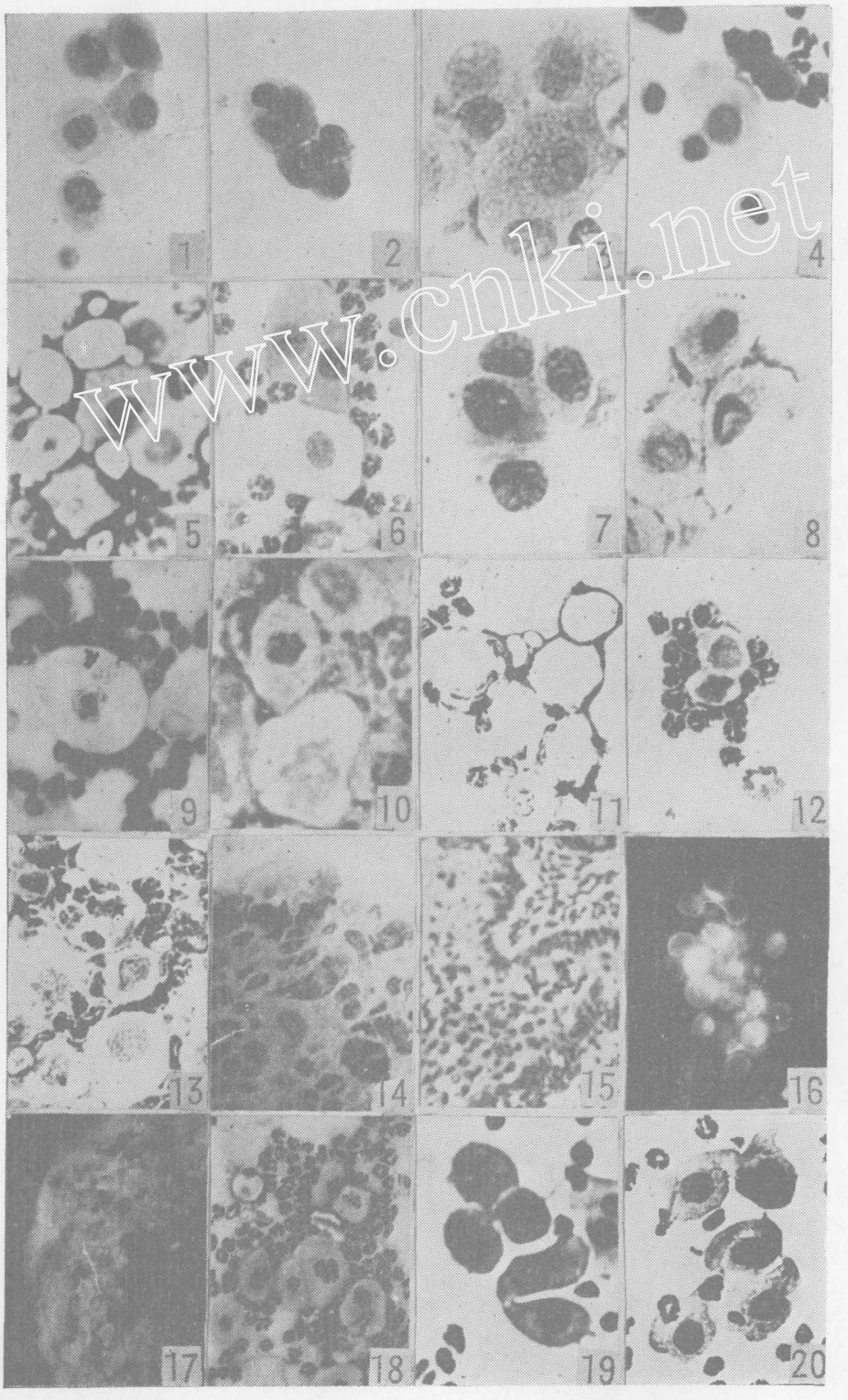

© 1994-2008 China Academic Journal Electronic Publishing House. All rights reserved. http://www.cnki.net

图版说明

图1：左下为一正常的阴道上皮细胞，其上方为5个肿胀的细胞，巴氏染色×200。

图2：左上一细胞内含三个细胞核。巴氏染色×200。

图3：细胞融合。巴氏染色×400。

图4：核仁增大。巴氏染色×400。

图5：左上两个细胞气球样变、正中两个细胞核固缩，下方两个细胞核仁及染色质融解，核膜增厚、核呈空泡状。巴氏染色×400。

图6：细胞稍肿胀，外有白细胞包围，但细胞界限清楚、染色质细小、分布均匀。H-E×400。

图7：细胞界限不清，染色质呈粗颗粒状。巴氏染色×400。

图8：上方一细胞核固缩，其下方两个细胞染色质边聚，核呈空泡状。H-E×400。

图9：细胞肿胀、变圆，核内有粗糙，深染的嗜酸性包涵体。巴氏染色×400

图10：核固缩、核融解、巴氏染色×400

图11：细胞内有形成骨骼，但胞膜完整，外观似膨大的气球 H-E×400

图12：中性白细胞呈花环状包围病变的上皮细胞。H-E×400。

图13：上方一上皮细胞内有白细胞浸入。巴氏染色 ×400。

图14：阴道组织切片，示细胞融合，右下一细胞体积较正常细胞大。H-E×200。

图15：宫颈组织切片，示颈管内有大量中性白细胞聚集。H-E×200。

图16：脱落细胞单克隆荧光抗体染色阳性。×100

图17：阴道组织切片：疱疹处单克隆荧光抗体染色阳性。×100。

图18：大量中性白细胞包围病变的上皮细胞。H-E×200

图19：几个细胞聚集成花瓣或豆芽状，细胞之间有丝状或带状胞质桥相连。H-E×400。

图20：同图19。

Explanation of Figures

1. The increasing of cell in size because of the hypertrophy of infected cells. Papanicolaou stain, X 200.
2. Multinucleated cells. Papanicolaou stain, × 200.
3. Cells fused each other. Papanicolaou stain, × 400.
4. The enlarging of nucleoli. Papanicolaou stain, × 400.
5. Degenerative changes of infected cells. Papanicolaou stain, × 400.
6. A hypertrophy cell with a homogeneous chrimotin. H-E, × 400.
7. Coarsely granular chromatin. Papanicolaou stain, × 400.
8. The nuclear chromatin adherented to the inner nuclear membrane. H-E, ×400.
9. The single, coarsely granular, acidophilic intranuclear inclusion. Papanicolaou stain, ×400.
10. Atrophy and necrosis of the cell nuclei. Papanicolaou stain, × 400.
11. Ballooning changes of infected cells. H-E, × 400.
12. Neutrophiles surrounding the infected cells like a ring. H-E, × 400.
13. The white blood cells got into the infected cell. Papanicolaou stain, × 400.
14. Some giant cells were found in the sections of vaginae. H-E. × 200.
15. Many neotrophiles were found in the cavity of cervix and vagina. H-E, × 200.
16. The specific antigen of HSV-2 was detected in the exfoliated cells. Flurescent stain, × 100.
17. The specific antigen of HSV-2 was detected in the sections of vagina. Flurescent stain, × 100.
18. Degenerative cells were surrounded by many white blood cells. H-E, × 200.
19, 20. Some cells were contacted each other by a cytoplasm bridge. H-E, × 200.

© 1994-2008 China Academic Journal Electronic Publishing House. All rights reserved. http://www.cnki.net

病毒学杂志 2, 1987
Virologica Sinica

THE MORPHOLOGICAL MANIFASTATIONS OF THE CERVICAL TISSUE AND EXFOLIATED CELLS OF MICE INFECTED INTRAVAGINALLY WITH LIVING AND INACTIVED TYPE 2 HERPESVIRUSES.

Man Yan-gao Chen Min-hui Hu Li-ping Lei Sun-lin Chen Hong-biu
(*Department of Cell Biology, Virus Research Institute, Hubei Medical College, Wuhan*)

The living and inactived by U.V. type 2 herpes simplex viruses wer inoculated into the cervix of mice. The sequential cytological manifastations of vagina and cervix can be summarized as follows.

1. The first visible light-microscopic change is the hypertrophy of the cytoplasm and nucleus of infected cells, this increase the cell in size.

2. Many cells were fused to form a multinuclear cell.

3. The single, coarsely granular, acidophilic intranuclear inclusion was found in the infected cells.

4. Nucleoli and nuclear chromatin enlarged early for a short period and become granular, then scattered into debris and no longer visible.

5. Degenerative changes occured in the form of vaculization of the cytoplasm and nuclei (ballooning changes) or fuzziness and breakage of the cytoplasmic and nuclear membranes.

6. Herpetic lesions were seen in the surface of vaginal and cervical epithelium.

7. The specific HSV-2 antigen was detected in the infected cells.

The pathological changes of inactived virus were similar to that of living one, however, there were more multinuclear cells and more white blood cells surrounding the infected cells in the group of inactived virus. Some cells were contacted each other by a cytoplasm bridge.

No pathological changes were found in the control group.

© 1994-2008 China Academic Journal Electronic Publishing House. All rights reserved. http://www.cnki.net