维普资讯 http://www.cqvip.com

213—217 415(3)

第8卷 第3期 中国病毒学 Vol. 8 No. 3
1993年9月 VIROLOGICA SINICA Sept. 1993

应用原位杂交及免疫组化检测肝活检组织中流行性出血热病毒RNA及抗原

王春杰*[1] 邓平非[1] 张雯[1] 来家祺[2] 刘凤阁[2]
([1] 中国人民解放军白求恩国际和平医院，石家庄，050082
[2] 石家庄市传染病院，石家庄，050054)

R373.32

提 要 本文应用原位杂交及免疫组化技术对25例流行性出血热(EHF)患者肝活检组织进行了病毒RNA及其囊膜G_2蛋白的定位检测，结合光镜，认为肝细胞的变性、胞浆疏松化、点状坏死是EHF病毒直接侵犯并在其胞浆内增殖表达所致，肝组织的灶状坏死则主要是肝窦狭窄、枯否氏细胞增生导致微循环障碍引起的缺血性梗死。急性脂褐素沉积是病毒侵犯肝细胞的间接证据。研究还发现，肝细胞内病毒的多少与病程关系不明确，而与临床分型有一定相关，为探讨EHF的发病机制提供了分子水平的依据。

关键词： 流行性出血热 RNA 抗原 肝活检 杂交 免疫组化

流行性出血热病毒(EHFV)广泛感染人体各脏器[1]，但有关肝脏的损害，多限于形态学观察和免疫荧光定性[2]，本文应用原位分子杂交和免疫组化(ABC法)对25例EHF肝穿标本进行EHFV RNA和抗原定位检测，并结合光镜观察，旨在探讨EHFV和肝脏损害的关系，为阐明流行性出血热的发病机制提供进一步的依据。

材料和方法

1 **标本来源** 25例患者均为1992年1月至4月石家庄传染病院收治的EHF患者，临床诊断符合1988年全国EHF会议制定的诊断标准，19例经检测EHF特异性抗体证实，并除外甲、乙、丙型病毒性肝炎感染指标。25例中男18例，女7例，年龄19～57岁，平均年龄30.6岁，病期6～34天，少尿移行期5例，多尿期19例，恢复期1例，临床分型轻型10例，中型11例，重型、危重型4例，其中1例危重型为死后肝穿。

2 **方法**

2.1 组织切片的制备 肝穿标本经4%中性多聚甲醛固定，逐级酒精脱水(30分钟/级)，软蜡包埋，多聚赖氨酸涂片，制备5 μm厚连续切片，置60℃烤箱烤7～10天，以备原位杂交及免疫组化用。同时进行H·E、胆色素、普鲁氏兰铁反应、GS氨银技术染色、进行光镜观察。

2.2 原位杂交 EHFV M_{55}质粒探针由美国C. S Schmaljohn馈赠，缺口翻译法标记探针[3](Promega公司试剂盒Lat No. 1001)，杂交参照文献[4]加以改进，石蜡切片脱蜡至水，经0.2N HCl，蛋白酶K消化(2μg/ml)15—20min，4%中性多聚甲醛后固定30min，之后逐级酒精脱水，加生物素标记的M_{55}探针，42℃杂交18h，用0.05%TritonX-100洗涤，3%BSA封闭1小时，加卵白素标记的碱性磷酸酶(Avidin-AP)，室温作用20分钟，洗涤后用NBT，BCIP显色30—60min，阳性物质为紫兰色，脱水透明封片。

本文于1992年7月7日收到，1993年2月15日修回。

* 现为西安第四军医大学病理教研室博士研究生 邮编710032

贾太和主任在实验设计、李广运同志在病理技术、孙丽冬、张彦芳两同志在标本收集等方面给予大力支持，特此感谢。

维普资讯 http://www.cqvip.com

2.3 免疫组化 抗EHFV 48A单克隆抗体由病毒所提供，按说明ABC染色(Vector公司)，DAB显色，另用溶酶菌抗体，抗α-AT抗体，ABC染色鉴定肝窦及汇管区增生的细胞。

2.4 对照试验 原位杂交用生物素标记的λDNA及HBV DNA探针做替代对照，正常肝做阴性对照，并设空白及RNase酶消化对照。免疫组化设无关抗体替代对照及PBS空白对照。

结 果

1 光镜观察

肝细胞均有明显浊肿和不同程度的坏死(24/25)，坏死主要为散在的单个细胞及小灶性坏死，可见嗜酸性小体，一例死后肝穿，肝组织呈明显梗死。肝细胞浆内普遍可见粗大黄褐色颗粒(24/25)，分布弥散，常沿胆小管排列，经胆色素、普鲁氏蓝反应和GS氨银技术染色，证实为脂褐素。肝窦多呈狭窄或闭合，部分则扩张可呈淤滞状态，枯否氏细胞增生，功能活跃(溶菌酶α-AT染色阳性)，枯否氏细胞贴于窦壁或群集堵塞于窦腔，部分汇管区淋巴细胞浸润多，可见少量中性白细胞，纤维组织增生(图1)。

2 原位杂交及免疫组化

生物素标记M_{56}探针原位杂交定位检测25例EHF患者肝穿组织，其中阳性3例，阳性率92%，阳性肝细胞呈散在点状、局灶性，及弥漫分布三种形式，紫蓝色阳性颗粒分布于核周胞浆内，尤以肝窦面肝细胞胞浆染色更强(图2)。比较不同病型的肝穿组织阳性肝细胞发现，轻型患者其阳性肝细胞多呈散在分布，阳性信号较弱(+～++)，而中重型患者阳性肝细胞多呈灶性或弥漫分布，阳性信号较前者明显增强(++～+++)。至于与病程的关系，并未随着病程的延长而阳性信号减弱，其中有5例，多尿期第8—24天组织呈杂交弥漫阳性(+++)。此外，枯否氏细胞也有较明确的阳性杂交信号。但在灶状、片状坏死区杂交信号不明确。实验中设立了严格对照，空白、替代，正常肝组织均呈阴性，RNase消化后阳性信号明显减弱或消失，证明我们的结果是特异可靠的。免疫组化结果与原位杂交结果相似，25例中23例阳性，阳性率为92%，其分布形式也与杂交相同，但其阳性颗粒在胞浆内的分布较原位杂交弥散，信号也较弱(图3)。另外，脂褐素含量较多之肝细胞其原位杂交及免疫组化阳性信号均较其它肝细胞弱，即紫兰色或棕黄颗粒较少。

讨 论

1 EHFV与肝脏损伤的关系

EHFV广泛侵犯肝细胞而引起肝细胞广泛的变性、胞浆疏松化及点状坏死，经原位杂交显示EHFV RNA阳性并有EHFV抗原表达，提示肝细胞的上述改变是病毒直接攻击作用的结果，而在肝细胞灶性坏死及片状坏死区无明确阳性杂交信号，结合肝窦明显狭窄，枯否氏细胞显著增生，我们认为肝脏的灶性及片状坏死主要是微循环障碍引起的缺血性梗死；至于肝细胞内的脂褐素，原本为一种消耗性色素，是次级溶酶体的残余小体，本病表现在肝细胞内大量脂褐素存在，提示已不是生理性代谢减弱，可能是肝细胞溶酶体功能活跃并吞噬了较多异物(EHFV)和损伤的细胞器，并进行消化处理，但不能及时排到细胞外，从而造成急性脂褐素沉积。由于病毒被酶降解而不能大量增殖，这可能就是脂褐素沉积之肝细胞其杂交及免疫组化信号较弱的原因，这反映了机体自身的防御能力。至于病毒量与病程的关系，我们的结果提示

维普资讯 http://www.cqvip.com

无明确相关性，这可能与机体免疫反应不同有关，阳性信号的强弱与临床病型虽有一定关系，但因例数较少，尚不能得出明确结论。

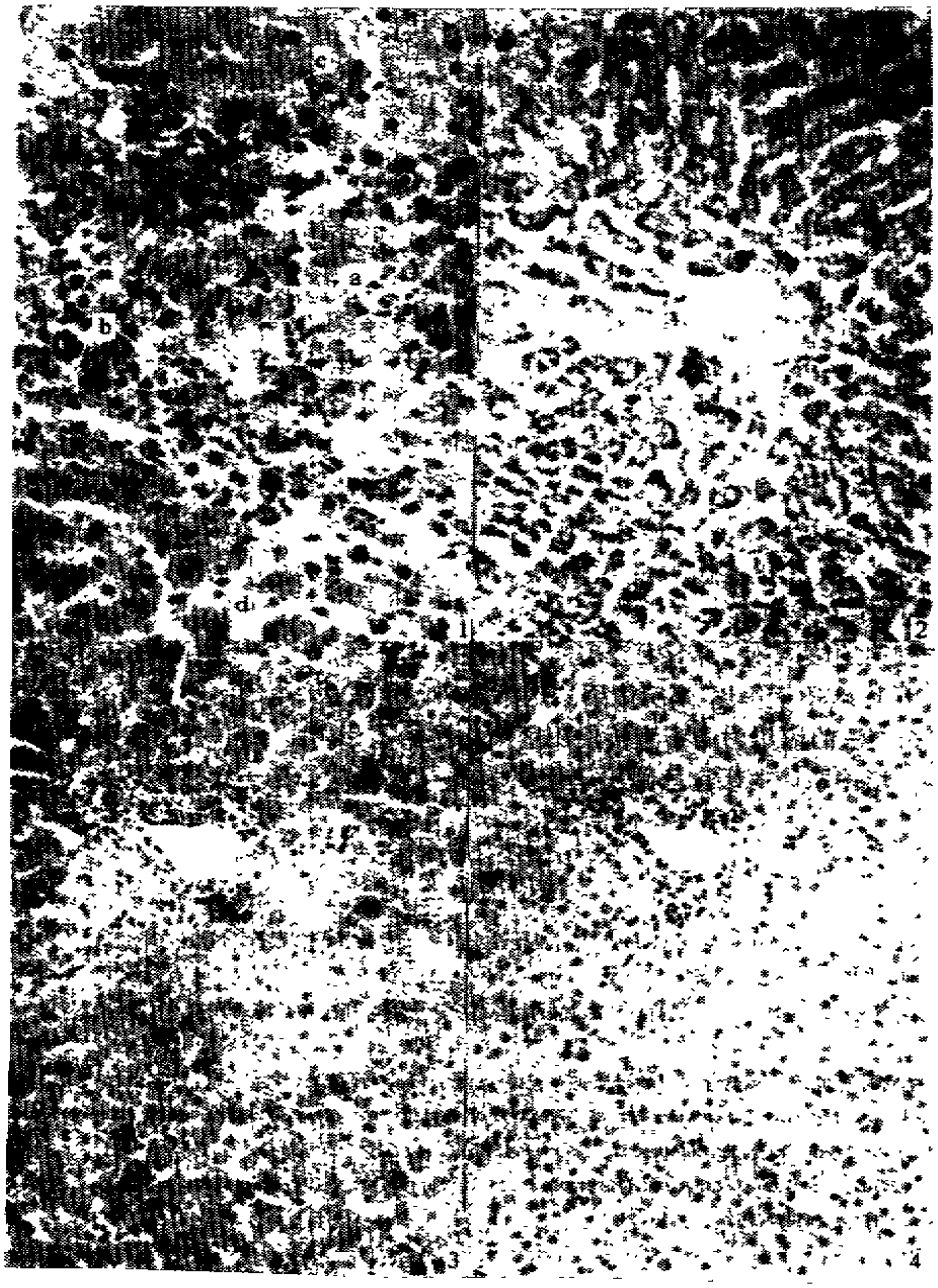

图1　肝穿组织，H·E染色示肝组织灶状坏死(a)，枯否氏细胞增生(b)，肝细胞变性(c)及胞浆内脂褐素沉积(d)。400x

Fig. 1　Biopsy tissues of liver stained with HE, showed local necrosis of hepatocyte and hyperplasia of Kupffer's cell (a,b), degeneration and deposition of lipofuscin in hepatocyte cytoplasm(c,d).

维普资讯 http://www.cqvip.com

图2 肝穿组织，生物素标记EHFV M_{56}探针原位杂交，示阳性肝细胞弥散分布，NBT、BCIP显色。200X

Fig. 2 The EHFV RNA was detected by biotin labelled M_{56} probe with in situ hybridization on liver biopsy tissues which showed diffusion distribution of positive hepatocytes. 200X

图3 肝穿组织，抗EHFV48A单克隆抗体，ABC法染色示阳性肝细胞弥散分布，胞浆内抗原弥散。200X

Fig. 3 The EHFV antigen was located by 48A monoclonal antibody (ABC method) on liver biopsy tissues showed the positive hepatocytes distributed diffusibly and the diffusion of cytoplasm antigen. 200X

图4 图3之连续切片，抗胃癌单克隆抗体染色(ABC法)，示肝细胞内呈阴性反应。

Fig. 4 The serial section of Fig 3 and stained with MG7 monoclonal antibody of anti-gastric carcinoma (ABC method), showed negative reaction in hepatocytes. 200X

2 原位杂交与免疫组化的关系

原位杂交以其敏感性高，定位准确而应用于病理学研究的各个方面。我们首次应用此项技术定位检测EHF患者肝组织之病毒RNA，并结合免疫组化研究其表达情况，阳性率高达92%，均较以往报道阳性率高[2]，说明原位杂交是非常敏感的方法。实验用M_{56}探针是EHFV76-118株M片段的cDNA探针[5]，中片段RNA的表达产物为G_1、G_2囊膜蛋白，48A为抗G_2蛋白单克隆抗体，我们采用连续切片证实在肝穿组织中病毒RNA及G_2蛋白均为阳性，提示EHFV可直接攻击肝细胞并在其中增殖表达装配为成熟的病毒颗粒，二者的结果是一致的。至于二者在染色强度颗粒分布上的差异，可能是病毒虽然增殖、RNA复制，但囊膜蛋白表达并不完全，或是细胞的变性，坏死而使胞浆内的抗原成分丢失。另一方面，二者显色系统不同(Avidin-AP、NBT、BCIP较ABC系统敏感)，这可能是部分原因。

原位杂交法的应用为病毒直接侵犯肝细胞提供了有力证据，并提示杂交信号的强弱与临床病型有一定关系。本研究为阐明EHF的发病机制提供了进一步的形态学及分子生物学依据。

参考文献

1 张小留，王心禾，刘绍春，等. 双桥PAP法对流行性出血热患者各脏器病毒抗原定位的研究. 中华内科杂志，1987；26(8)：461～463

2 陆俊义，俞永新，赵洪奎，等. 流行性出血热肝活检组织病毒定位和微循环障碍研究. 中华内科杂志，1992；31(2)：95～97

3 T·曼尼阿蒂斯，E·弗里奇，J·萨姆布鲁克主编. 分子克隆操指南. 第一版，北京：科学出版社，1986；76～78

4 Brigati D·J, Myerson D, Leary J·J, et al. Detection of viral genomes in cultured cells and paraffin-embedded tissue sections using biotin-labeled hybridization probes. Virology, 1983; 126(1): 32～50

5 Schmaljohn C·S, Schmaljohn A·L, Dalrymple J·M. Hantaan Virus M RNA: coding strategy, nucleotide sequence, and gene order. Virology, 1987; 157(1): 31～39

维普资讯 http://www.cqvip.com

Studies on Liver Biopsy of Epidemic Hemorrhagic Fever by in Situ Hybridization and Immunohistochemistry

Wang Chunjie Deng Pingfei Zhang Wen et al

(*Bethune International Peace Hospital, Shijiazhuang*, 050082)

The EHF RNA and its G_2 antigen were detected by in situ hybridization and immunohistochemistry on liver biopsy specimens of 25 cases of EHF patients among whom 23 are postive. Our results indicated that the degeneration and the single hepatocyte necrosis were due to the EHF virus invading hepatocytes directly and replicating in their cytoplasm; the local hepatocyte necrosis may be a kind of ischemia infarct which was mainly because of micro-circulation disturbance owing to the narrow of heaptocellular sinus and the hyperplasia of Kupffer's cell. Comparing the amount of vius RNA in hepatocyte between different clinical types of EHF, it showed that the positive signals in middle, heavy types were much stronger than that of in light type.

Key word: Epidemic Hemorrhagic Fever RNA- Antigen Hybridization Liver biopsy Immunohistochemistry