维普资讯 http://www.cqvip.com

第16卷1期 中国病毒学 16(1):92-95
2001年3月 VIROLOGICA SINICA Mar. 2001

斑点杂交检测对虾白斑综合征病毒青岛株在螯虾体内的动态分布

朱建中[1],夏晓勤[1],陆承平[1**],郭福生[2]

(1.南京农业大学农业部动物疫病诊断与免疫重点开放实验室,江苏南京 210095;
2.农业部动物检疫所,山东青岛 266032)

Dynamic Distribution of Shrimp White spot syndrome virus (WSSV) Qingdao Strain in Crawfishes by Dot Hybridization

ZHU Jian-zhong[1], XIA Xiao-qin[1], LU Cheng-ping[1**], GUO Fu-sheng[2]

(1. *Key Lab of Animal Disease Diagnostic and Immunology, Ministry of Agriculture, Nanjing Agric Univ, Nanjing* 210095, *China*;
2. *Institute of Animal Quarantine, Ministry of Agriculture, Qingdao* 266032, *China*)

Abstract: A fragment sized 400bp of White spot syndrome virus(WSSV, formerly designated NOSV), recovered from recombinant plasmid pAFD, was labeled with Digoxigenin as a probe to detect dynamic distribution of WSSV within 120h and 72h in crawfishes(*Cambarus proclarkii*) inoculated WSSV by oral taking and injection respectively. Stomach epithelium, intestine epithelium, heart, gill, haemolymph, muscle, hepatopancreas, hypoderm, connective tissue and ovary of infected crawfishes were examined for WSSV. In both groups, WSSV was first detected in heamolymph at 12h p.i. and then disappeared. Again it was detected at 96h p.i. only in oral infection group and maintained till 120h p.i., but it didn't appear at 72h p.i. in injection group. WSSV in heart, muscle was detected at 36h p.i. in oral infection group and 24h p.i. in injection group respectively, and then increased generally. In addition, WSSV in intestine epithelium, connective tissue, ovary of oral infection group and intestine epithelium, hypoderm, ovary of injection group could also be detected. In dead crawfishes after 120h and 72h p.i. in two groups, WSSV could be detected in all the examined tissues and it demonstrated that systemic infection occurred in the animales. The tissue containing more amounts of WSSV was hypoderm in oral infection group, while intestine epithelium, gill, hypoderm, ovary in injection infection group. It deduced that WSSV first appears in haemolymph and then goes into heart, muscle and other tissues and proliferates in them. Once again, WSSV is released into heamolymph resulting in systemic infection till crawfishes' death.

Key words: White spot syndrome virus (WSSV); Dynamic distribution; Crawfishes; dot hybridization

关键词:白斑综合征病毒;斑点杂交;螯虾;动态分布

中图分类号:S945.9 **文献标识码**:A **文章编号**:1003-5125(2001)01-0092-04

收稿日期:1999-11-23,修回日期:2000-10-08

作者简介:朱建中(197)-),男,江苏兴化籍,讲师,博士,研究方向为分子病毒学,现工作单位南京医科大学。

** 通讯作者简介:陆承平(1945-),男,上海市籍,教授,博士,研究方向为鱼虾病原微生物学兽医微生物学与免疫学。For correspondence

维普资讯 http://www.cqvip.com

近年来,我国学者对人工养殖对虾暴发性病毒病的病原进行了较为系统的研究[1~5],本试验应用螯虾这一动物模型[6],利用斑点杂交方法,研究了白斑综合征病毒(WSSV、前称无包埋体对虾病毒Non-Occluded-Shrimp Virus NOSV)青岛株在螯虾体内的动态分布,为研究该病毒的传播途径、增殖致病机理提供了参考。

1 材料与方法

1.1 实验动物

克氏原螯虾(*Cambarus proclarkii*,以下简称螯虾)40尾,购自南京某农贸市场,实验室饲养一周以上,健康存活。

1.2 种毒处理及接种

白斑综合征病毒青岛株(WSSV),本室保存。将人工接种WSSV死亡的螯虾去除附肢、甲壳和肝胰腺,取头胸部称重,0.01 mol/L PBS(pH 7.4)1:5(g/mL)稀释,匀浆器匀浆,匀浆液3 000 r/min离心20 min,上清液依次用滤纸和0.45 μm滤膜过滤除菌,滤液肌注螯虾,0.1 mL/尾,或口服感染螯虾,0.3 mL/尾(具体操作方法详见另文发表),肌注组和口服组各20尾,接毒后于28℃饲养。

1.3 样品的采集及处理

口服组分别在接种后12 h、24 h、36 h、48 h、72 h、96 h、120 h,肌注组分别在接种后12 h、24 h、36 h、48 h、72 h,取存活螯虾2尾,先抽取血淋巴,再取抽尽血淋巴的螯虾胃上皮、肠上皮、心脏、鳃、血淋巴、肌肉、肝胰腺、真皮、结缔组织、卵巢等共10种主要组织或器官。每次取样时,将每组2尾螯虾相同组织或器官混合称重,用PBS 1:5(g/mL)匀浆,反复冻融3次,离心取上清备用。口服感染120 h后和肌注感染72 h后死亡螯虾按同样方法采集处理样品。

1.4 DNA提取及定量

在上述上清中加入蛋白酶K(100 μg/mL)和0.5%SDS,56℃消化2 h,加等体积苯酚、苯酚:氯仿(1:1)、氯仿:异戊醇(24:1)各抽提一次,经无水乙醇沉淀、70%乙醇洗涤、干燥后,溶于10 mmol/L TE(pH8.0)中,用紫外分光光度计测定各样品DNA浓度,然后用TE稀释到1 μg/μL左右。

1.5 重组质粒pAFD的扩增、酶切及酶切片段的回收

重组质粒pAFD系用差异PCR从纯化病毒和感染组织中扩增得到其中一条0.4 kb主要条带,将此条带克隆进pUC18的*Eco*R I位点中而获得[7]。重组质粒的扩增、酶切及酶切片段的回收均按《分子克隆》所介绍方法进行。

1.6 核酸探针制备

参照Boehringer Mannheim公司试剂盒所示方法,将酶切片段用Digoxigenin-dUTP标记。

1.7 Dot-blot

1.7.1 核酸探针标记效率、特异性和敏感性检测:按试剂盒所示方法,将对照标记DNA和探针DNA分别稀释成100 pg/μL、10 pg/μL、1 pg/μL、0.1 pg/μL、0.01 pg/μL,分别点膜后,用于免疫学检测。将上述制备的探针分别与重组质粒DNA、回收酶切片段、纯化病毒DNA及正常螯虾组织DNA进行杂交,检测其特异性。将重组质粒pAFD梯度稀释后与上述探针杂交,检测其敏感性。

1.7.2 DNA样品检测

取口服组和肌注组不同时间内存活螯虾以及感染死亡螯虾的胃上皮、肠上皮、心脏、鳃、血淋巴、肌肉、肝胰腺、真皮、结缔组织、卵巢等主要组织器官提取的DNA,与探针进行杂交,杂交步骤参考试剂盒操作程序。

2 结果与讨论

2.1 重组质粒酶切及酶切回收片段琼脂糖凝胶电泳

重组质粒经*Eco*R I酶切后,琼脂糖凝胶电泳出现2个条带,其中一条带约400 bp左右,与预期结果相一致,回收酶切片段电泳结果表明此片段具有较高的纯度(图1、图2)。

2.2 探针标记效率、特异性和敏感性检测

探针DNA在0.1 pg/μL稀释度处清晰可见,在0.01 pg/μL稀释度处依稀可见,据此可估算出标记探针的浓度在50~100 ng/μL之间,符合使用要求(图3)。探针与重组质粒DNA、回收酶切片段DNA及纯化病毒DNA均呈阳性反应,而与正常螯虾组织DNA呈阴性结果(图4)。以不同稀释度质粒pAFD点样,确定探针能检测出10pg质粒DNA(图5)。

2.3 样品DNA检测

存活螯虾:在口服或肌注WSSV 12 h后,病毒首先在血淋巴中出现,肌注组螯虾还在肌肉和真皮中检测到该病毒,随后病毒从血淋巴中消失,转而在

维普资讯 http://www.cqvip.com

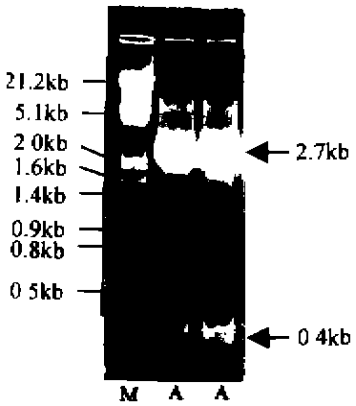

图1 pAFD的酶切结果

Fig.1 Agarose gel electrophoresis of *Eco*R I digestion of pAFD

M, λDNA/*Hin*d Ⅲ + *Eco*R I; A, pAFD + *Eco*R I.

图2 pAFD的酶切片段回收结果

Fig.2 Agarose gel electrophoresis of recovered 400 bp digestion fragment

M, λDNA/*Hin*d Ⅲ + *Eco*R I; B, recovered 400 bp of fragment



图3 探针标记效率检测结果

A:标记的探针DNA; B:对照标记DNA

Fig.3 The result of labeling efficiency

A, Labeled probe DNA; B, Control labeled DNA; 1, 100 pg/μL; 2, 10 pg/μL; 3, 1 pg/μL; 4, 0.1 pg/μL; 5, 0.01 pg/μL.

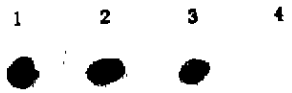

图4 探针特异性检测结果

1.纯化病毒DNA;2.重组质粒pAFD DNA;

3.回收的400bp酶切片段;4.正常螯虾组织DNA

Fig.4 detection of probe specificity

1.Purified WSSV DNA; 2.pAFD DNA; 3.Recovered digestion fragment; 4.Tissue DNA of normal crawfishes.

图5 探针敏感性检测结果

Fig.5 Detection of probe sensitivity

1, 1μg/μL; 2, 100 ng/μL; 3, 10 ng/μL; 4, 1 ng/μL; 5, 0.1 ng/μL; 6, 10 pg/μL; 7, 1 pg/μL.

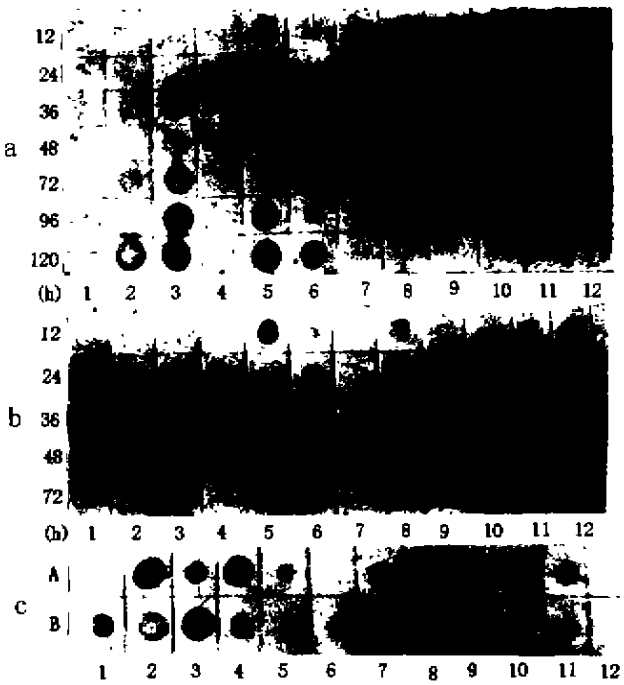

图6 螯虾各组织器官中WSSV DNA检测结果

a.口服感染存活螯虾; b.肌注感染存活螯虾; c.感染死亡螯虾(A:肌注;B:口服);1.胃上皮;2.肠上皮;3.心脏;4.鳃;5.血淋巴;6.肌肉;7.肝胰腺;8.真皮;9.结缔组织;10.卵巢;11.pAFD;12.正常组织

Fig.6 Detection of WSSV DNA in various tissues of crawfishes

a. Survival crawfishes by oral infection; b. Survival crawfishes by muscle inoculation; c. Died crawfishes (A: muscle inoculation, B: oral infection); 1. stomach epithelium; 2. intestine epithelium; 3. heart; 4. gill; 5. haemolymph; 6. muscle; 7. hepatopancreas; 8. hypoderm; 9. connective tissue; 10. ovary; 11. pAFD; 12. normal tissue

维普资讯 http://www.cqvip.com

其它组织器官中出现和增殖。两组实验中,心脏分别在36 h(口服组)和24 h(肌注组)出现病毒,直至120 h和72 h均呈总体递增趋势;病毒在肌肉中也都存在较明显的增加趋势,表明心脏和肌肉是该病毒的早期感染靶组织器官和增殖的重要场所。此外在感染的中后期,病毒在肠上皮、卵巢都有不同程度的出现和增加,结缔组织仅口服组在36h时呈阳性,而胃上皮、鳃和肝胰腺中始终都未能检测到WSSV。

值得注意的是口服组在96 h以后,其血淋巴中检测出大量的WSSV,并维持到120 h。推测为病毒在心脏、肌肉等组织器官大量增殖后从这些部位释放到血淋巴中所致(图6a、图6b)。

死亡螯虾:口服感染120 h后和肌注感染72 h后,死亡螯虾各组织器官均不同程度地检出病毒,表明病毒已形成全身性感染(图6c)。口服组中真皮含毒量较高,心脏、肠上皮、胃上皮次之,鳃、卵巢、结缔组织、血淋巴、肝胰腺、肌肉较少;肌注组中肠上皮、鳃、真皮、卵巢含毒量较高,心脏、肝胰腺、结缔组织次之,血淋巴、胃上皮、肌肉最少。

2.4 重复试验的一致性

试验结果表明,用WSSV口服和肌注感染螯虾12 h后均在血淋巴中一过性检出WSSV,口服组96 h在血淋巴中再次检出大量病毒,而死亡螯虾各组织器官均不同程度地检出病毒,形成全身性感染。据此可以推测:WSSV经口服或肌注后,首先从感染部位进入血淋巴,经血淋巴带到心脏、肌肉等组织器官,然后在这些部位感染细胞进行增殖,增殖后的WSSV裂解细胞并大量释放到血淋巴,引发病毒血症,最终导致周身感染以至螯虾死亡。口服组和肌注组感染螯虾各组织器官病毒分布表现出一定时间和程度的差异,可能由于感染途径不同带来的差异,也可能由于螯虾感染的个体差异所引起。死亡螯虾检出病毒的组织分布与姜静颖等[8]用电镜观察自然和人工感染对虾组织器官的病毒分布有很大程度的一致性,主要为胃、真皮、鳃、肠上皮、结缔组织、血淋巴、心脏、肝胰腺及肌肉,表明病毒在对虾与螯虾体内感染机理具有相似性,螯虾是一个合适的动物模型。

螯虾在口服和肌注感染过程中和感染死亡后,卵巢中都可以检出WSSV,病毒究竟是源自卵巢表面污染还是卵巢内部感染,尚不足以定论,但作者用超薄切片电镜观察已发现螯虾卵巢内的病毒粒子(结果未显示)。此外,Lo C F等[9]用光镜组织病理学检查、电镜观察和原位杂交相结合检查WSSV在发病野生斑节对虾中的组织分布时,在对虾的精巢、精荚、卵巢中都能检出病毒阳性,说明WSSV在螯虾和对虾都存在垂直传播的可能,其结果值得重视。

参考文献

[1] 高玮,张立人. 对虾病毒病害的研究进展[J]. 中国病毒学, 1997, 12(1): 8-13.

[2] 黄倬,宋晓玲,于佳,等. 杆状病毒性的皮下及造血组织坏死——对虾暴发性流行病的病原和病理学[J]. 海洋水产研究, 1995, 16(1): 1-10.

[3] Lu C P, Zhu S, Guo F S, *et al*. Electron microscopic observation on a non-occluded baculo-like virus in shrimps[J]. Arch Virol, 1997, 142: 2073-2078.

[4] 朱山,郭福生,涂小林,等. 用聚合酶链反应和酶联免疫吸附试验检测无包埋体对虾病毒[J]. 南京农业大学学报, 1998, 21(2): 86-91.

[5] 黄灿华,张建红,高玮,等. 应用光镜和电镜对病虾组织细胞病理变化的观察与分析[J]. 中国病毒学, 1997, 12(4): 364-369

[6] 魏静,陆承平,黄倬,等. 用对虾的致病病毒人工感染克氏原螯虾[J]. 南京农业大学学报, 1998, 21(4): 78-82.

[7] 朱山,陆承平,郭福生,等. 无包埋体对虾病毒(NOSV)的纯化和随机文库的构建[J]. 中国兽医学报, 1998, 18(6): 534-537

[8] 姜静颖,李霞,李华,等. 无包埋体杆状病毒在中国对虾主要组织器官中的分布[J]. 中国病毒学, 1997, 12(3): 270-277

[9] Lo C F, Ho C H, Chen C H, Detection and tissue tropism of white spot syndrome baculovirus(WSBV) in captured brooders of Penaeus monodon with a special emphasis on reproductive organs [J]. Diseases of Aquatic Organisms, 1997, 30(1): 53-72